

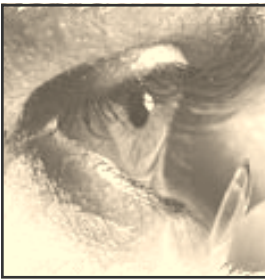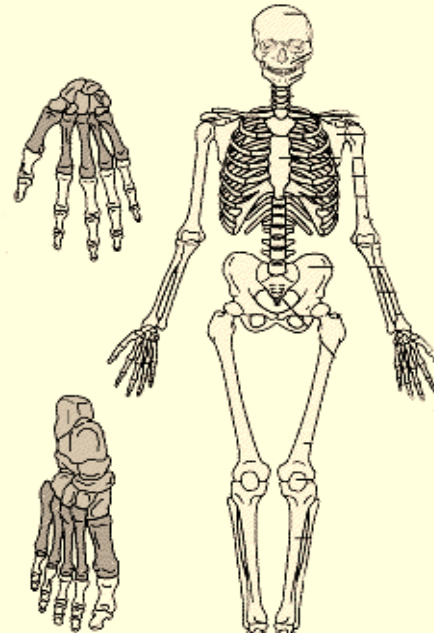


## المفاصل

لا تستطيع العظام أن تتحرك من تلقاء نفسها وحيث يجتمع عظامان يتكون المفصل وتتصل العظام بعضها ببعض بطرق مختلفة حتى يكون هيكل الجسم متيناً وتتوافر له في الوقت نفسه حركة حرة واسعة النطاق.

ففي البعض، كما هو الحال في المرفق والركبة تتصل العظام بعضها ببعض بمفصل خطافي أو زري وفي البعض الآخر مثل مفصلي الحرقفة والكتف تتصل العظام بمفصل كروي تجويفي وفي هذين النوعين من المفاصل، وفي المفاصل التي تشبههما توجد طبقة من غشاء رقيق تفرز سائلاً يسمح بانزلاق طرفي العظمين بعضهما فوق بعض بنعومة وبدون احتكاك.

وتتصل بعض العظام بعضها ببعض اتصالاً متيناً لا يسمح بأي حركة كما هو الحال في عظام الجمجمة، ولذلك تسمى هذه المفاصل بالثابتة أو غير المتحركة. فالوجه والرأس مثلاً يتكونان من اثنتين وعشرين عظماً لا يتحرك منها إلا الفك الأسفل.



## العين

إذا كنت من هواة التصوير الشمسي ، فإنه يسهل عليك أن تفهم كيفية التي تعمل بها عينك. فالعين تشبه آلة التصوير، إلا أنها تستطيع تكيف نفسها بالتقاط أي نوع من الصور، ولا تكف عن الالتقاط ما دامت مفتوحة.

والعين تكاد تكون مستديرة، اللحم إلا عند مقدمتها حيث يوجد انتفاخ بسيط وعرضها في الطفل حديث الولادة حوالي ثلاثة أرباع بوصة تزداد إلى بوصة في الشخص البالغ، من هذا يتضح أن العين لا تنمو كثيراً مع نمو الجسم ولهذا يبدو الأطفال ذوي عيون كبيرة جميلة، لأن الوجه يكبر كثيراً فيما بعد، في حين تكاد العين لا تتغير في الحجم والغلاف الخارجي لمقلة العين متين أبيض اللون، إلا عند الانتفاخ الأمامي حيث يكون شفافاً وبذلك يسمح للضوء بالدخول إلى العين ويسمى هذا الانتفاخ الشفاف (بالقرنية) ووظيفتها الأساسية حماية العين من الأضرار، ويوجد خلف القرنية قرص رقيق رقيق يسمى (القزحية) وهي التي تكسب العين لونها. ولون الجانب الخلفي للقزحية أفتح من قاتم دائماً.

## الرئتان

هما عضوا التنفس الرئيسيان وتتكون كل رئة من عدد كبير جداً من الحويصلات الهوائية يربطها مع بعضها نسيج ليفي مرن وتحتوي كل رئة على الشرايين والأوردة الرئوية الخاصة بها والأعصاب المغذية لها وتوجد الرئتان في التجويف الصدري واحدة يمينى وأخرى يسرى ويفصل الرئتين عن بعضهما حاجز يحتوي على القلب والأوعية الدموية الكبرى المتصلة به وكذلك القصبة الهوائية المريء.. إن الرئتين أكبر بكثير مما يظن أغلب الناس، فهما ممتدتان من أسفل الرقبة إلى الحجاب الحاجز، وهو الفاصل الذي يقسم تجويف الجسم إلى قسمين، وهما تشبهان المخروط على وجه التقريب، قمته إلى أعلى وقاعدته إلى أسفل، وكل رئة مستقلة عن الأخرى، بحيث إنك إذا لم تستطع التنفس بوحدة منهما لسبب أو لآخر فإنك يمكنك أن تتنفس بالرئة الأخرى. كما أنهما تختلفان عن بعضهما قليلاً في الشكل والمظهر.